

Ano: **2000** Vol. **4** Num. **2** - Abr/Jun - (4º)

Seção: **Artigo Original**

Avaliação de novo método de uvulopalatofaringoplastia no tratamento do ronco

Autor(es):

- 1- Helio F. Abreu,
- 2- Alex S. Vidaurre
- 3- Krishnamurti M. A. Sarmento,
- 4- Noísio G. M. Ferreira
- 5- Marise P. Marques
- 6- Shiro Tomita

Unitermos:

Key words:

uvulopalatofaringoplastia, roncos.

uvulopalatopharyngoplasty, snoring.

Resumo:

No presente estudo apresentamos um novo método de UPPF e analisamos seus resultados quanto ao ronco em vinte e nove pacientes adultos. Pacientes que apresentavam ronco leve ou esporádico e os casos de síndrome de apnéia obstrutiva do sono moderada e grave foram excluídos, bem como aqueles com alterações anatômicas sobre as quais a UPPF não atua. A taxa de sucesso a curto prazo foi de 96,2%, porém após 12 meses essa taxa caiu para 78,6%. Não houve casos de piora do ronco no pós-operatório. Em 5 casos houve complicações transitórias. Os resultados obtidos estão acima dos relatados por estudos semelhantes utilizando outros métodos. Discute-se as particularidades de técnica e a importância da seleção cuidadosa dos pacientes cirúrgicos para o sucesso do procedimento.

Abstract:

In this study we present a new method of UPPP and analyse the results in twenty nine adult patients. Patients diagnosed with moderate and severe obstructive sleep apnea syndrome (OSAS) were excluded, as well as those with anatomic abnormalities over which UPPP would have no effect. The mean follow up time was 2 years and 3 months. The short term success rate was 96,2%. The long term success rate - minimum of 12 months follow up - decreased to 78,6%. In no cases snoring became worse after surgery. There were transient complications in 5 cases. The results in this study are superior to those observed in other series using different methods of UPP. Some technical details of the procedure are discussed as well as the importance of a individualized case selection for its outcome.

Introdução

O ronco é um sinal freqüente que atinge 25% da população de forma habitual e em torno de 50% esporadicamente^{1,2}. É mais prevalente no sexo masculino e aumenta a ocorrência com a obesidade e com o avançar da idade, atingindo mais de 50% dos adultos acima de 50 anos^{3,4}. Até recentemente, o ronco era considerado apenas como um ruído desagradável, inclusive pela comunidade médica. Entretanto, foi demonstrado que este apresenta um espectro de gravidade, originando desde distúrbios psicológicos e sociais até mesmo representando um aviso precoce da síndrome de apnéia do sono (SAOS). Insuficiência coronariana, hipertensão, acidentes vasculares e alterações eletrocardiográficas também já foram correlacionados ao ronco em estudos estatísticos⁵.

Numerosos tratamentos foram propostos para o manejo do ronco. A primeira técnica cirúrgica foi descrita em 1952 por Ikematsu⁶ e consistia na palatofaringoplastia e uvelectomia parcial. Em 1981, Fujita⁵ modificou esta técnica e introduziu o termo uvulopalatofaringoplastia (UPFP) aplicando-a no tratamento da SAOS. Posteriormente, diversos autores tais como Simmons, Fairbanks, Dickson, Woodson e Coleman propuseram novos métodos cirúrgicos^{7,8,9}. Contudo, falta na literatura uma forma padronizada de avaliação da eficácia de cada método no tratamento do ronco, tornando a comparação entre as técnicas difícil e subjetiva.

O objetivo desse estudo é propor um novo método de uvulopalatofaringoplastia para o tratamento do ronco e apresentar a análise de sua eficácia em nossa casuística. Será discutida também a importância de individualização da técnica com base nos achados anatômicos e na mecânica do ronco.

Casuística e Métodos

Foram analisados 29 pacientes adultos com queixa de ronco submetidos a UPFP. Em todos os casos avaliou-se a sintomatologia tanto com o paciente, quanto através de questionários preenchidos pelo cônjuge. Os critérios de indicação cirúrgica consistiram na presença de ronco habitual, não restrito ao decúbito dorsal, que causasse isolamento noturno do paciente ou incômodo ao parceiro. Além dos dados da anamnese, era obrigatória a presença de pelo menos uma alteração no exame físico ou nasofibrocópico (Tabela 3). Foram coletados dados sobre a altura e peso para o cálculo do índice de massa corporal.

Pacientes que apresentavam ronco leve ou esporádico foram aconselhados a seguir tratamento conservador. Os casos de SAOS moderada e grave identificados pela escala clínica de Epworth (Tabela 1) e confirmados por polissonografia (índice de apnéia-hiponéia > 30) também não foram submetidos ao procedimento. Da mesma forma, a cirurgia foi contraindicada em pacientes com obesidade mórbida, distúrbios psiquiátricos ou alterações ao exame físico e nasofibrocópico que sugerissem outros sítios para a origem do ronco sobre os quais a UPFP isoladamente não atuaria (Tabela 2).

Todos os procedimentos foram realizados pelo mesmo cirurgião sob anestesia geral com intubação nasotraqueal. A profilaxia antimicrobiana foi feita na indução anestésica com um grama de cefalotina endovenosa. O paciente era colocado em decúbito dorsal com hiperextensão da cabeça com abridor de boca para tonsilectomia e realizada lavagem da cavidade orofaríngea com instilação de soro fisiológico a 0,9%. As áreas a serem incisadas eram infiltradas com solução de adrenalina 1:200.000 em lidocaína 2%. Com um pinça de apreensão tracionava-se a úvula em direção ao palato duro. Utilizando bisturi de alta frequência da marca Ellman Surgitron e modelo FFPF, era realizada a incisão na face oral do palato mole a cerca de 2 mm da prega formada nesta manobra, iniciando na linha média e seguindo horizontalmente em direção ao nível do pólo superior da amígdala. Neste ponto a incisão faz um ângulo aproximado de 90° seguindo inferiormente e paralelo a borda livre do pilar anterior até a base lateral da língua (Figura 1). Neste tempo cirúrgico realiza-se a tonsilectomia por dissecação.

Com trajeto semelhante faz-se incisão na face nasal da mucosa uvular prolongando-a inferiormente sobre o pilar posterior (Figura 2). É prolongado o segmento horizontal da incisão anterior em 5 mm. Em seguida, faz-se uma quarta incisão da mucosa em trajeto oblíquo de aproximadamente 5 mm tanto na face oral quanto na nasal a partir da base da úvula (Figura 3).

Com a finalidade de melhorar a hemostasia, aplica-se uma gaze embebida em subgalato de bismuto dissolvido em soro fisiológico. Na persistência do sangramento, realiza-se sutura com Vicryl 3-0. Posteriormente realiza-se a sutura dos pilares posteriores de encontro aos anteriores assim como da mucosa palatal nasal com a oral (Figura 4).

Os pacientes foram reavaliados inicialmente num intervalo de 10 a 15 dias de pós-operatório, sendo interrogados quanto ao resultado da cirurgia e possíveis complicações como a insuficiência velofaríngea, ressecamento da parede posterior da faringe, dor ou sangramento. Outras avaliações foram realizadas em torno de 30, 60, 180 e 365 dias de pós-operatório com o objetivo de avaliar o resultado a longo prazo. Consideramos como resultado satisfatório os pacientes que relataram não roncar mais ou que apresentaram melhora importante sendo o parceiro raramente acordado.

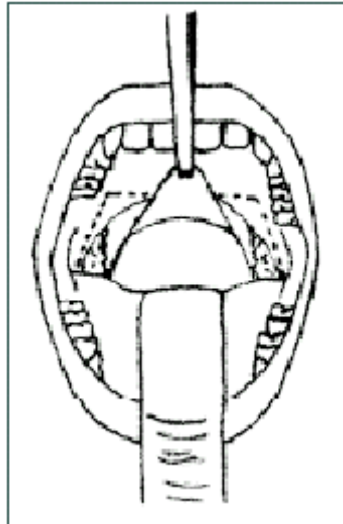


Figura 1. Incisão na face oral do pilar anterior tendo como ponto de referência a prega formada pela tração da úvula.

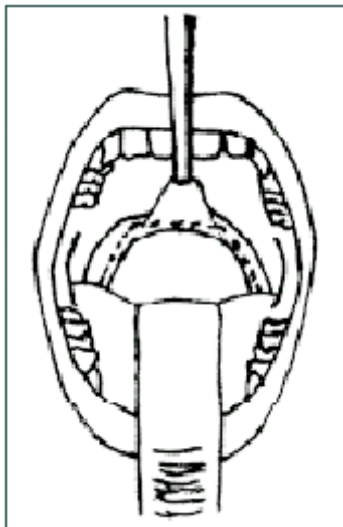


Figura 2. Incisão na fase nasal da mucosa uvular prolongando-se inferiormente sobre o pilar posterior.

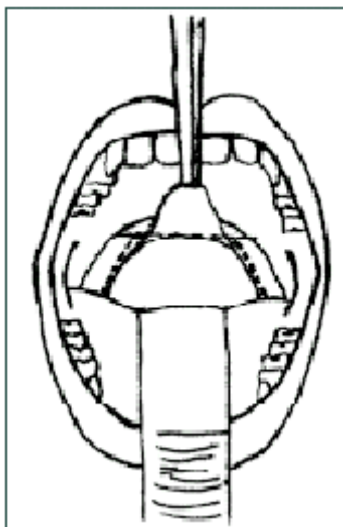


Figura 3. Prolongamento do segmento horizontal da incisão no pilar posterior em 5 mm, seguido de incisão na mucosa em trajeto oblíquo de aproximadamente 5 mm na face oral e nasal a partir da base da úvula.

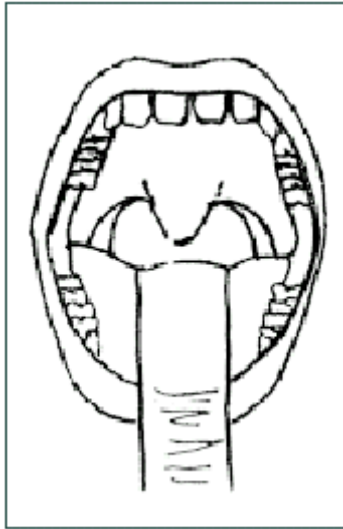


Figura 4. Sutura dos pilares posteriores de encontro aos anteriores e da mucosa palatal nasal com a oral

Resultados

Foram avaliados 29 pacientes sendo 24 (82,8%) do sexo masculino e 5 (17,2%) do sexo feminino. As idades variaram de 20 a 60 anos com média de 41,4 e desvio padrão de 11,44. SAOS de grau leve foi constatada em 9 casos (31%). Desvio Septal estava presente em 3 pacientes dos quais apenas 1 submeteu-se a septoplastia no mesmo ato operatório. Dentre os achados nasofibroscópicos, os mais frequentes foram o alongamento uvulopalatal e a diminuição do espaço entre o palato e a parede posterior da faringe, presentes em 100% dos casos (Tabela 1).

O tempo de acompanhamento variou de 4 meses a 5 anos com média de 2 anos e 3 meses. A taxa de sucesso a curto prazo do método cirúrgico utilizado foi de 96,2% (28). Nos pacientes com acompanhamento maior que 12 meses (57,7%) essa taxa diminuiu para 78,6% (23) de resultados satisfatórios.

Do total de 5 casos com resultado insatisfatório a longo prazo, 3 apresentaram retorno parcial dos sintomas e 2 retorno ao quadro clínico pré-operatório. Não houve casos de piora do ronco no pós-operatório. O retorno mais tardio dos sintomas ocorreu com 9 meses de seguimento.

A análise do sexo, idade e índice de massa corporal não apresentaram correlação significativa com os resultados. Da mesma forma nenhum achado nasofibroscópio isolado ou em conjunto foi capaz de prever o sucesso do procedimento.

A complicação pós-operatória mais encontrada foi a sensação persistente de corpo estranho na garganta observada em 2 pacientes, a qual cedeu algumas semanas depois. Outras complicações como insuficiência velofaríngea parcial transitória, obstrução faríngea aguda por edema tratada com corticoterapia e colocação de tubo nasofaríngeo (48 horas) e bacteremia revertida com antibioticoterapia foram observadas em 1 caso cada. Não houve casos de hemorragia e de piora do ronco com a técnica utilizada.

Assinale quais são as chances de você adormecer nestas situações, usando o seguinte critério:		
0 – Nenhuma	2 – Moderada	
1 – Pequena	3 – Grande	
<input type="checkbox"/> Lendo Sentado <input type="checkbox"/> Vendo TV <input type="checkbox"/> Viajando por uma hora de carro, como passageiro <input type="checkbox"/> Deitado a tarde para descansar <input type="checkbox"/> Conversando com outra pessoa <input type="checkbox"/> Sentado, após o jantar, não tendo ingerido álcool <input type="checkbox"/> Quando o carro para por alguns minutos no trânsito <input type="checkbox"/> Sentado, inativo, em local público (ex. Teatro, etc)		
0-7: Normal	7-10: Suspeito	> 10: Apneia

Tabela 1: Escala de Epworth

Hipertrofia de base de língua
Obstrução maior que metade do espaço retrobasolingu- al à manobra de Mueller
Fechamento em circular do nasofaringe
Alteração expressiva de arcada dentária (retrognatia ou micrognatia)

Tabela 2: Alterações ao exame nasofibroscópico que contra-indicam a UPPF

Sinais	Incidência (% / n°)
Alongamento úvulopalatal	100 (29)
Espessamento do palato	51,7 (15)
Intensa vibração do palato na simulação do ronco	96,5 (26)
Obstrução de mais ¼ em nível de palato mole à manobra de Mueller	37,9 (11)
Obstrução total em nível de palato mole à manobra de Mueller	34,5 (10)
Diminuição do espaço interpilariano	37,9 (11)
Ângulos uvulopalatais fechados	58,6 (17)
Pilares posteriores alargados	24,1 (7)
Malanpati III (úvula encoberta estando apenas o palato mole visível)	41,4 (12)
Malanpati IV (palato mole encoberto estando apenas o palato duro visível)	41,4 (12)
Diminuição da distância entre o palato e a parede posterior da faringe	100 (29)

Tabela 3: Alterações ao exame físico ou nasofibroscópico relacionados à indicação cirúrgica

Discussão

O ronco se origina na parte colabável das vias aéreas superiores situada entre a epiglote e a coana, onde não existe um suporte rígido, permitindo que suas estruturas vibrem mais intensamente⁵. As cirurgias propostas para o tratamento do ronco objetivam corrigir as alterações anatômicas existentes nestas estruturas que favoreçam a sua gênese, tais como: 1) Hipertrofia adenoamigdalíana; 2) Úvula alongada e palato mole redundante; 3) Diminuição da distância entre o palato mole e a parede posterior da faringe; 4) Diminuição do ângulo úvulo-palatal. Atuando sobre estes fatores anatômicos, as técnicas cirúrgicas promovem um alargamento da via aérea orofaríngea diminuindo a vibração que ocorre pelo movimento do ar em passagens estreitas.

A cirurgia proposta nesse estudo busca justamente obter um alargamento duradouro da via aérea orofaríngea sem interferir na fisiologia das estruturas dessa região, restringindo-se à mucosa. Acreditamos que a secção da musculatura, mesmo que parcial, como descrito na técnica de Fairbanks⁹, não influi no resultado e tem por desvantagem potencializar a insuficiência velofaríngea. A incisão da face nasal do palato, que está descrita na técnica de Fairbanks mas não na de Fujita⁸, também foi utilizada pelos autores por contribuir para o aumento do espaço entre o palato e a parede posterior da faringe. A tração seguida de sutura da mucosa palatal de encontro com a oral tem o mesmo objetivo. É importante chamar atenção para o prolongamento da incisão horizontal no pilar posterior, não descrita em técnicas anteriores, que diminui a tensão do mesmo facilitando o seu deslocamento lateral e superior.

O bisturi de alta frequência facilita a incisão exclusiva da mucosa, diminui o tempo cirúrgico e o sangramento. Também contribui para a hemostasia. a sutura e fechamento das lojas

amigdalianas.

A técnica cirúrgica proposta apresentou uma taxa de sucesso a curto prazo de 96,2% (28) colocando-se acima da faixa de resultados divulgados na literatura, situada entre 60 e 75%. Nossos resultados equipararam-se aos de Hagert e colaboradores que relataram uma taxa de diminuição do volume do ronco de 90% após a cirurgia¹¹. Macnab e colaboradores divulgaram um resultado satisfatório em 76% dos seus pacientes⁵. Levin³, Shehab¹² e Conway¹³ encontraram resultados semelhantes.

Diversos estudos vêm se preocupando com a taxa de sucesso a longo prazo das cirurgias de UPPF pois evidenciou-se que existe porcentagem considerável de recorrências a longo prazo^{14,15}. Embora constatado certo grau de recorrência, a taxa de sucesso de 78,6% no acompanhamento a longo prazo mostrou-se superior ao publicado na literatura. No estudo de Levin e colaboradores observou-se que a taxa de sucesso da UPPF caiu para 46% num período entre 6 a 12 meses após a cirurgia¹⁴. Outro estudo com um tempo maior de seguimento divulgou resultado de 60% de melhora¹⁶.

Apenas 1 caso (3,45%) apresentou insuficiência velofaríngea que foi parcial e transitória. Macnab et al. relataram uma incidência de 27% dessa complicação utilizando a técnica de Dickson⁵. Não foram observados casos de estenose nasofaríngea ou hemorragias pós-operatórias provavelmente devido às características da técnica utilizada.

A falta de uniformidade na seleção dos pacientes e a diversidade de métodos cirúrgicos utilizados são fatores que dificultam a comparação dos resultados dos estudos. Por vezes, a gênese do ronco pode-se encontrar em outros sítios como na hipofaringe, isolada ou conjuntamente a alterações palatais. Deve o otorrinolaringologista estar atento para a presença dessas alterações, que indicam a necessidade de se adicionar outros procedimentos à UPPF, quer seja tratamento com dispositivo oral ou outras intervenções cirúrgicas, tais como a glossectomia parcial a laser e o avanço de mandíbula. É portanto fator decisivo no sucesso de qualquer método utilizado, a individualização dos casos e a correta indicação de cada procedimento.

Conclusão

A UPPF constitui boa alternativa para o tratamento do ronco habitual, com baixa taxa de complicações. Os resultados indicam que o método cirúrgico de UPPF utilizado no presente estudo foi eficaz na resolução do ronco em 96,2% dos casos a curto prazo. O aumento do tempo de seguimento diminui para 78,6% a taxa de sucesso, indicando a necessidade de um follow up maior em trabalhos subseqüentes. O resultado satisfatório depende diretamente da seleção adequada dos casos a serem operados, observando-se as alterações anatômicas de cada paciente.

Referências Bibliográficas

1. Lugaresi, E.; Coccagna, G.; Cirignotta, F.; Baruzzi, A. - Snoring and the obstructive apnea syndrome. *Electroencephalogr. Clin. Neurophysiol [Suppl]* 1982; 35: 421-430.
2. Lugaresi, E.; Cirignotta, F.; Coccagna, G. & Piana, C. - Some epidemiological data on snoring and circulatory disturbances. *Sleep* 1980, 3: 221-224.
3. Levin, B. C.; Becker, G. D. - Uvulopalatopharyngoplasty for snoring: long term results. *Laryngoscope*, 1994; 104: 1150-1152.
4. Bloom, J. W.; Kaltenborn, W. T.; Quan, S. F. - Risk factors in a general population for snoring - importance of cigarette smoking and obesity. *Chest* 1988; 93: 678-683.
5. Macnab, T. Blokmanis, A.; Dickson, R. I. - Long-term results of uvulopalatopharyngoplasty for snoring. *J. Otolaryngol.*, 1992; 21: 350-354.
6. Ikematsu, T. Study of snoring: Part IV. Therapy. *J. Jpn. Otolaryngol. J* 1964; 64: 434-435.
7. Simmons, F.; Guilleminault, C.; Silvestri, R. - Snoring and some obstructive sleep apnoea, can be cured by oropharyngeal surgery. *Arch. Otolaryngol.* 1983; 109: 503-507.
8. Fujita, S.; Conway, W.; Zurick, F. et al. - Surgical correction of anatomic abnormalities in obstructive sleep apnea syndrome: uvulopalatopharyngoplasty. *Otolaryngol Head Neck Surg.*

1981/89: 923-934.

9. Fairbanks, D. N. Snoring: Surgical vs. Nonsurgical Management. *Laryngoscope*, 1994; 94: 1118-1192.

10. Fairbanks, D. N. F. - Uvulopalatopharyngoplasty: method of Fairbanks. In: Fairbanks, D.; Fujita, S.; Ikematsu, T.; Simmons, F. B. eds. *Snoring and sleep apnea*. New York: Raven Press, 1985: 160-167.

11. Hagert, B.; Wahren, L. K.; Wikblad, K.; Ödkvist, L.: Patients' and cohabitants' reports on snoring and daytime sleepiness, 1-8 years after surgical treatment of snoring. *ORL J Otorhinolaryngol Relat Spec* 1996; 61: 19-24.

12. Shehab, Z. P.; Robin, P. E. - Comparison of the effectiveness of uvulopalatopharyngoplasty and laser palatoplasty for snoring. *Clin. Otolaryngol.* 1997; 22: 158-161.

13. Conway, W.; Fujita, S.; Zorick, F.; Sicklesteel, J.; Roehrs, T.; Witting, R.; Roth, T.; Uvulopalatopharyngoplasty for snoring: Long-term results. *Laryngoscope*, 1994; 104: 1150-1152.

14. Levin, B. C.; Becker, G. D. - Uvulopalatopharyngoplasty for snoring: Long-term results. *Laryngoscope*, 1994; 104: 1150-1152.

15. Koay, C. B.; Freeland, A. P.; Stradling, J. R. - Short-and long-term outcomes of uvulopalatopharyngoplasty for snoring. *Clinical Otolaryngology*, 1995; 20: 45-48.

16. Friberg, D. Carlsson-Nordlander, B.; Larsson, H. Svanborg, E. - UPPP for habitual snoring: A 5-year follow-up with respiratory sleep recordings. *Laryngoscope*, 1995; 105: 519-522.

Serviço de Otorrinolaringologia do Hospital Universitário Clementino Fraga Filho (HUCFF) da Universidade Federal do Rio de Janeiro (UFRJ).
Endereço para correspondência: Helio Fernando de Abreu, Rua Uruguaiana, 10 sala 1810 - Centro - Rio de Janeiro - RJ - CEP: 20050-090 - Fax (0xx21) 232-9200 - E-mail: krishnamurti.sarmiento@gmail.com

- 1- Mestrando em Otorrinolaringologia pela UFRJ.
- 2- Médico Residente do Serviço de Otorrinolaringologia do HUCFF da UFRJ.
- 3- Acadêmico do 6º Ano da Faculdade de Medicina da UFRJ.
- 4- Coordenador do Mestrado em Otorrinolaringologia da UFRJ.
- 5- Coordenadora do Curso de Residência Médica em Otorrinolaringologia da UFRJ.
- 6- Chefe do Serviço de Otorrinolaringologia da UFRJ.